

OFTALMOMIASIS OCULAR POR *OESTRUS OVIS*

Dr. César Naudín Royo¹ / Dr. Rodrigo Clemente-Tomás² / Dra. Amparo Gargallo-Benedicto²

¹ Médico Interno Residente Medicina Familiar y Comunitaria. Hospital Obispo Polanco. Teruel

² Facultativo Especialista en Área Oftalmología. Hospital Obispo Polanco. Teruel

RESUMEN

La oftalmomiasis es una patología poco frecuente, consecuencia del depósito de larvas por una mosca adulta dando lugar a tres formas clínicas principales: miasis externa, interna y orbitaria. Puede causar complicaciones como la migración de las larvas por el conducto lagrimonasal. El diagnóstico consiste en la visualización por microscopía de la larva. Como tratamiento se debe realizar la extracción mecánica de las larvas.

PALABRAS CLAVE

Oftalmomiasis. Miasis ocular. *Oestrus Ovis*

ABSTRACT

Ophthalmomiasis is a rare pathology, a consequence of the deposition of larvae by an adult fly giving rise to three main clinical forms, external, internal and orbital myiasis. It can cause complications such as the migration of the larvae through the tear duct. The diagnosis consists of microscopic visualization of the larva. The definitive treatment consists in the mechanical extraction of the larvae.

KEY WORDS

Ophthalmomiasis. Ocular myiasis. *Oestrus Ovis*

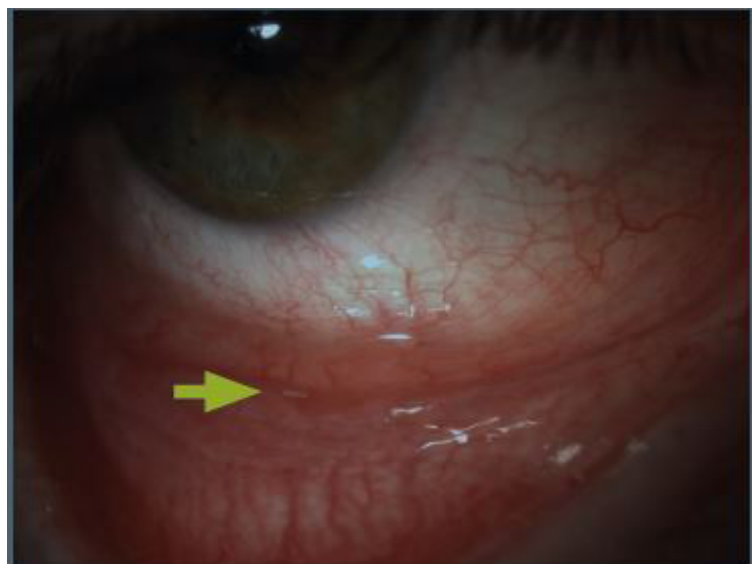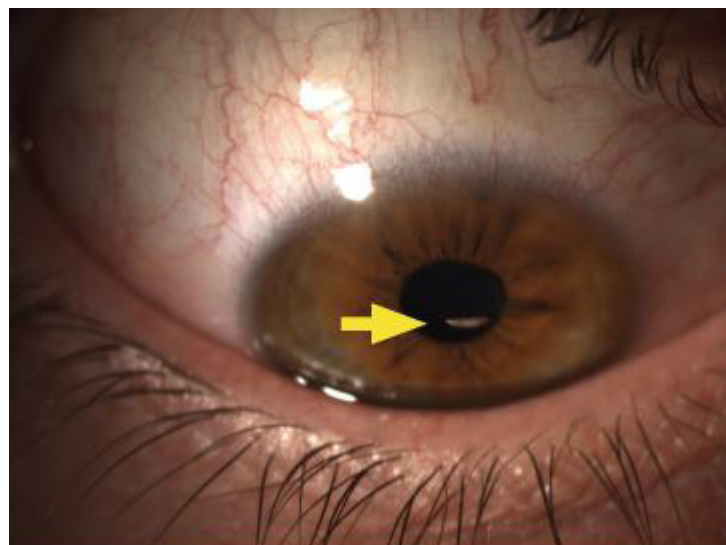
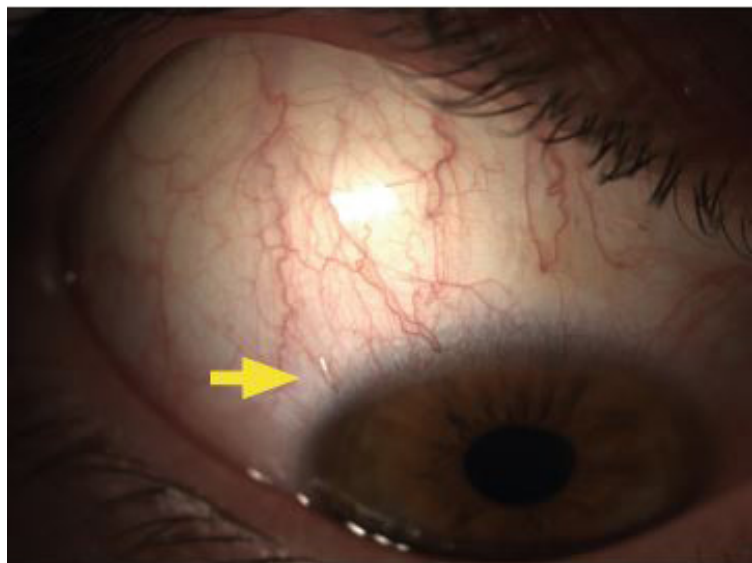
CASO CLINICO

Paciente de 21 años que consultó en urgencias del servicio de Oftalmología por sensación de cuerpo extraño (SCE) en ojo derecho (OD) mientras practicaba piragüismo. Comentó que un insecto se le posó en dicho ojo previo al inicio de la molestia. En Centro de Atención Primaria le extrajeron varias larvas de fondo de saco conjuntival.

Agudeza visual fue 10/10 en ambos ojos. En lámpara de hendidura se apreció hiperemia conjuntival leve y varias larvas móviles recorriendo el fondo de saco. Las larvas mostraban tendencia a huir de la luz brillante. La córnea no presentaba lesiones fluoresceína positivas y el resto del polo anterior era normal. La exploración del fondo de ojo bajo midriasis pupilar farmacológica fue normal. Se realizó retirada de las larvas con un portaagujas metálico oftalmológico tras la instilación de colirio anestésico doble. Las muestras se enviaron a Microbiología siendo informadas como larvas de la especie *Oestrus Ovis*, conocida como la "mosca del carnero". Tras la retirada de las larvas se aplicó tratamiento con colirio de tobramicina/dexametasona y pomada de prednisona/neomicina. Se realizó tomografía axial computarizada orbitaria informándose como normal. En la revisión del mes tras la extracción de las larvas el paciente comentó que ya no presentaba molestias y la exploración oftalmológica fue normal.

Diagnóstico por imagen

IMAGENES



DISCUSION

El término miasis proviene del griego *mya*, que significa mosca. Consiste en la infestación de vertebrados vivos (humanos o animales) con larvas de dípteros.

La oftalmomiasis se clasifica en 3 formas clínicas: 1) externa (larvas infestan párpados o superficie ocular); 2) interna (larvas penetran en el globo ocular, probablemente a través de la esclera); 3) orbitaria (larvas invaden espacio orbitario)¹.

La oftalmomiasis externa es el subtipo de oftalmomiasis más común. Suele consistir en una afectación relativamente benigna y autolimitada. Los pacientes suelen consultar por SCE aguda con intenso lagrimeo de forma abrupta. Suelen ser casos unilaterales. En la exploración suele observarse hiperemia conjuntival, fotofobia, edema palpebral, hemorragias punteadas conjuntivales, formación de pseudomembranas y queratopatía punteada superficial. Puede ocurrir la migración de las larvas a través del canal lagrimal y llegar de este modo a la cavidad nasal. Es una infestación poco frecuente en nuestro país, produciéndose como consecuencia de la proyección de las larvas al globo ocular durante el vuelo de la mosca adulta. Esto produce una conjuntivitis irritativa originada por el contacto de la larva con la córnea y conjuntiva.

Diagnóstico por imagen

El principal agente causante es el *Oestrus Ovis* y es más frecuente en los meses de verano-otoño en latitudes templadas de los hemisferios norte y sur, especialmente en áreas rurales. La mayoría de los casos se han descrito en la cuenca del Mediterráneo y en Oriente Medio.

Otros agentes implicados en esta enfermedad son *Rhinoestrus purpureus*, *D. hominis*, *C. bezziana*, *Lucilia spp.* y *Cuterebra*.

Las manifestaciones de la oftalmomiasis externa se manejan con la retirada mecánica de las larvas de la superficie ocular con fórceps finos, sin dientes, tras la instilación de anestésico tópico. De forma ideal se realizará la extracción con lámpara de hendidura.

Tras la extracción de las larvas se recomienda la aplicación de antibiótico tópico (quinolonas o aminoglucósidos) y antiinflamatorio tópico (corticoesteroide o AINE). Así mejorará la clínica y evitaremos la sobreinfección bacteriana².

El diagnóstico definitivo se realiza identificando la larva en estudio de microscopía.

CONCLUSIÓN

La oftalmomiasis externa es una afección poco frecuente en humanos, pero se debe tener en cuenta en los pacientes con inicio abrupto de SCE y lagrimeo en los que no exista antecedentes de traumatismo ocular, especialmente en la población expuesta a actividad ganadera y agrícola. Un adecuado diagnóstico y tratamiento puede evitar la evolución de la forma externa a la interna.

La intervención sanitaria en el ganado es la medida más eficaz para evitar infecciones humanas por el parásito, ya que se interviene directamente sobre el reservorio habitual de la larva del *Oestrus Ovis*, principal agente causal de la enfermedad.

BIBLIOGRAFIA

1. Munayco-Guillén F, Muro-Mansilla P.A, Marroquín-Loayza L.S, Zavala-Loayza J.A, et al. Oftalmomiasis intraocular postraumático por *Phormia* sp. Arch Soc Esp Oftalmol. 2018.
2. Tabuenca-del Barrio L, Mozo-Cuadrado M, Zubicoa-Eneriz A, Plaza-Ramos P. Miasis ocular externa. Serie de casos por larvas *Oestrus Ovis* en Navarra. Arch Soc Esp Oftalmol. 2018; 93 (11): 567-570.